H, 25 ans , accident moto, chute sur l'épaule





Nerf circonflexe ou axillaire

- Origine: tronc secondaire ou faisceau postérieur du plexus brachial
- Racine C5 et C6
- Territoire sensitif: moignon de l'épaule correspond au relief du muscle deltoïdien.

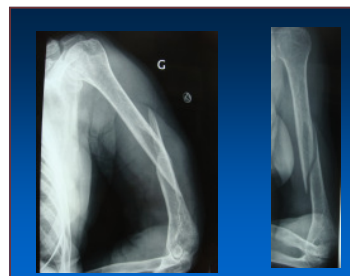

Nerf Radial

- Avec l'artère brachiale profonde
- Faisceau dorsal du plexus brachial
- Sous tendon du gd dorsal entre humérus et le chef long du triceps:fente humero-tricipitale
- Entre les deux chefs de triceps brachial, gout bicipitale lat
- Clinique perte de l'extension coude, du poignet et des dgts avec une main « tombante »
- Inervation des muscles extenseurs bras et avant bras
- Trouble sensitif sur la face dorsale de la main

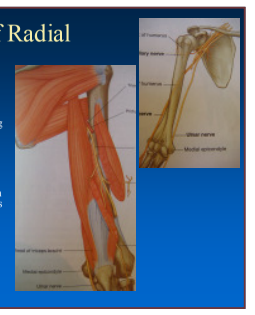

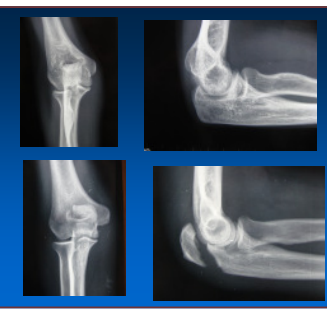

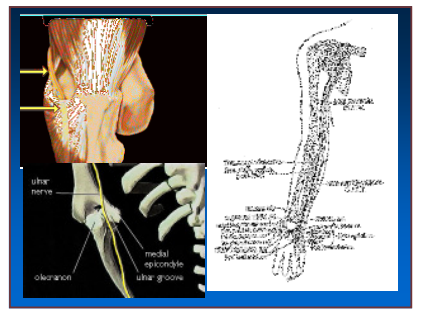

Nerf ulnaire

- Fx postérieur C8 et T1
- Gouttière épicondylo-olécranienne
- Innervation: flechisseur ulnaire du carpe, fx interne du flechisseur profond (4 et 5 eme dgt)
- Trem
  - Superficielle: nerf digit propre medial du V, nf digit commun du 4eme espace
  - Profonde: muscle hypothénar, lombricaux (3 et 4) interosseux, adducteur du pouce et fx pofond du court flechisseur du pouce.
- Griffe cubitale: flexion irréductible du 4 et 5 dgts, perte de l'ecartement-rapprochement des doigts et de l'adduction du pouce

Pli du coude:
Gouttière bicipitale latérale: nerf radial
Gouttière bicipitale médiale: nerf médian

Saillie lat:
M Brachio-radial, Lg et ct ERC, Supinateur
Saillie intermédiaire:
Biceps, brachial
Saillie médiane: M. épitrochléens: Rd pronateur, FC prd et superf, FUC, FRC

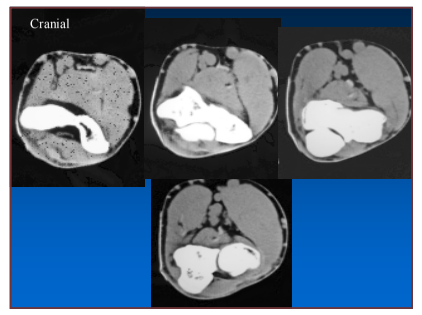

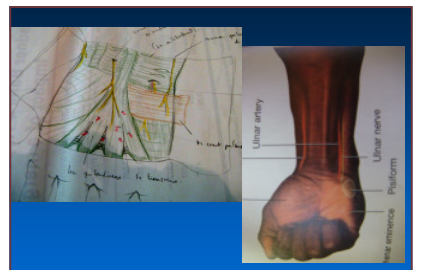

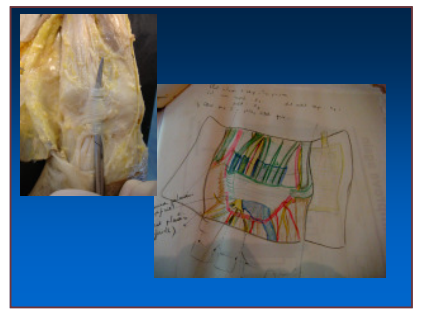

Nerf médian

- Au poignet dans canal carpien très vulnérable
- Rameau thénarien: court abd, opposant court fléchisseur (superficiel) du pouce
- Nerf digital commun palmaire du 1er, 2eme et 3eme espace
- Clinique: flexion poignet, flexion P3 sur P2 pour index et majeur et P2 sur P1 pour tous les doigts, essentiel pour l'opposition du pouce:
- main de singe (atrophie de l'eminence thénar, et main en légère extension)

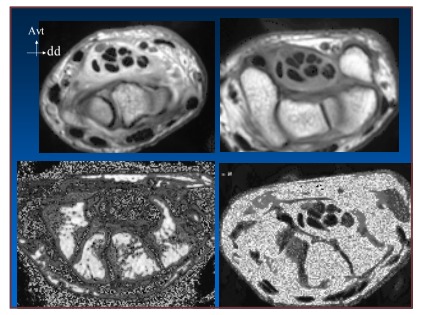

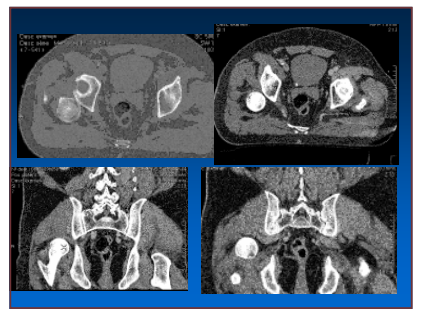

Région glutéale

- Limite
- Plan musculaire
- Canal supra piriforme
- Canal infra piriforme

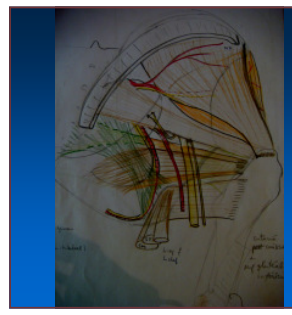

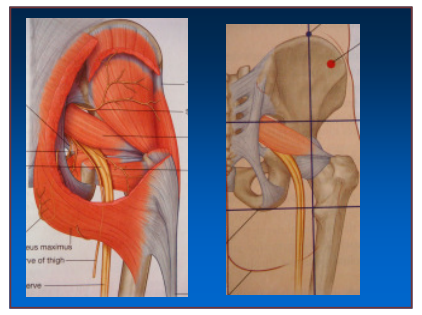

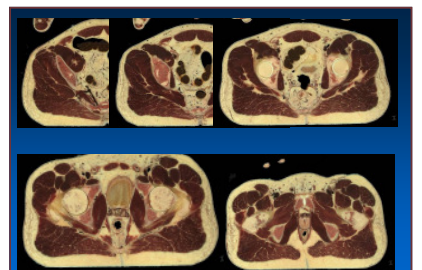

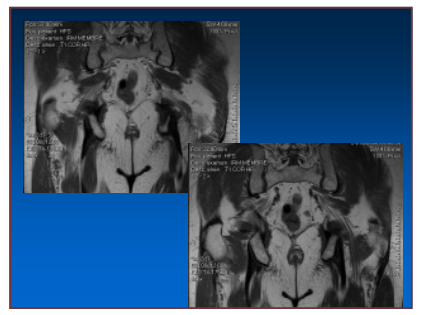

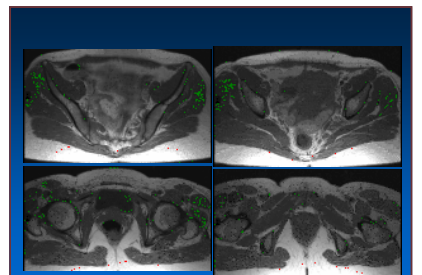

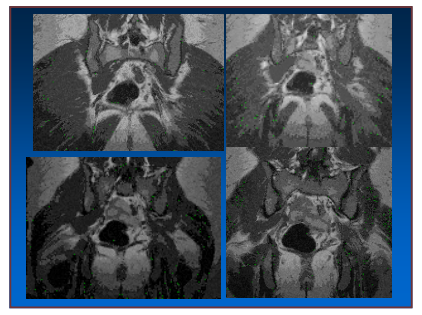

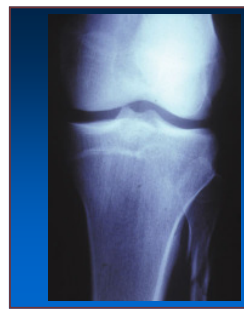

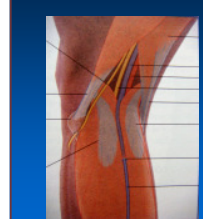

- Nerf fibulaire commun (Sciatique poplité externe)
- Territoire moteur: muscles fléchisseurs de cheville et abducteurs du pied.
- Loge latérale et antérieure de la jambe et du dos du pied: T ant, Let C EH, Let C EO, M Fibulaires,
- Territoire sensitif: face antérieure de la cheville et dorsale du pied.

Région poplité

- Artère poplité +++++++ faire une artériographie
- Nerf Tibial postérieur et fibulaire

Homme de 34 ans.
- Accident de scooter il y a trois semaines avec traumatisme du genou gauche.
- Sensation d 'instabilité et de dérobement du genou gauche.

arthroTDM du genou:

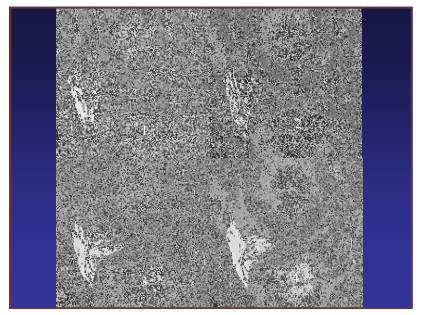

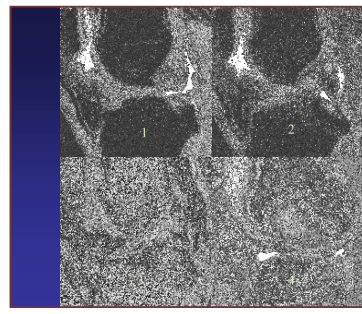

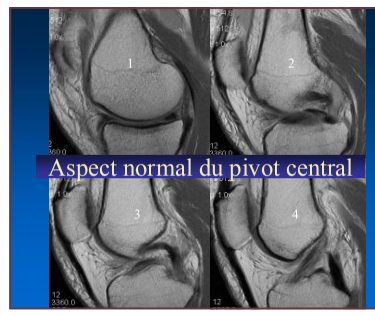

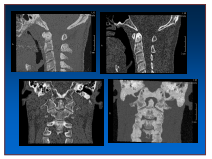

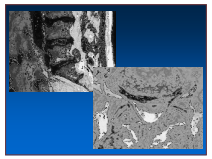

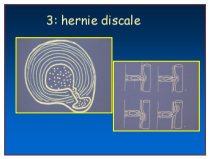
3: hernie discale

INTERROGATOIRE
L5
S1
L5: DOULEUR EN BRACELET A LA CHEVILLE

EXAMEN CLINIQUE
• EVALUATION MUSCULAIRE

• REFLEXES OSTEOTENDINEUX
- ABOLITION DE L'ACHILLEEN EN CAS DE SCIATIQUE S1
- ABOLITION DU ROTULIEN EN CAS DE NEVRALGIE FEMORALE

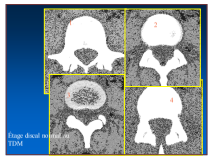
Étage discal normal au TDM

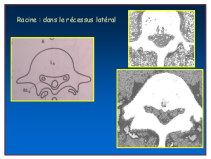
Racine : dans le récessus latéral

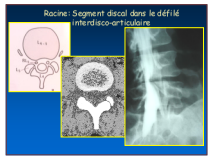
Racine : Segment discal dans le défilé interdisco-articulaire

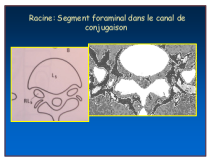
Racine : Segment foraminal dans le canal de conjugaison

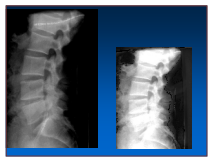

Hauteur des disques qui augmente de L1 à L5
Disque L5-S1 même hauteur que L4-L5

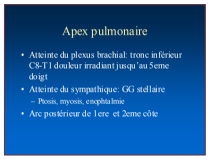
Apex pulmonaire
• Atteinte du plexus brachial: tronc inférieur C8-T1 douleur irradiant jusqu'au 5eme doigt
• Atteinte du sympathique: GG stellaire
– Ptosis, myosis, enophtalmie
• Arc postérieur de 1ere et 2eme côte

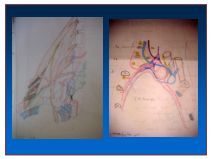

• Douleur qui irradie dans l'index et le majeur
• Quelle est la racine atteinte?

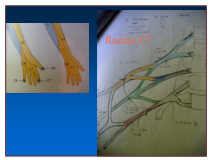
Racine C7
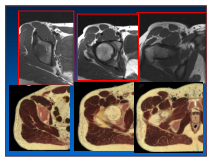
Région inguinale
Limites:
H: Lgt inguinal
Dt: sartorius
Dd: m lg add
Arr: Milio-psoas, pectiné
Contenu:
N fémoral: musc lat et médial, quadriceps, saphène;
Art fémorale
veine Fémorale
N cut lat cuisse
Lympho no eads